GRADA®

Dalibor Musil a kolektiv

Ultrazvukové vyšetření žil dolních končetin

3., přepracované a doplněné vydání

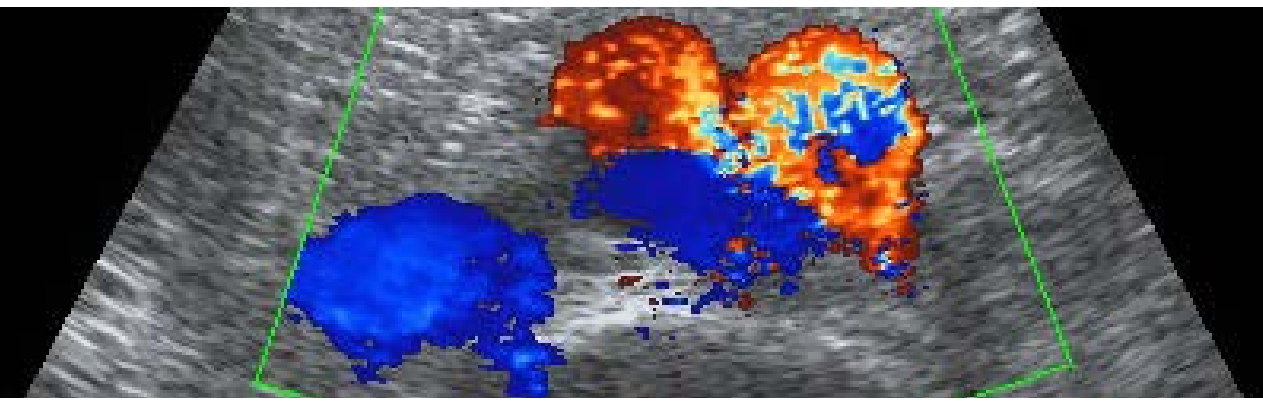

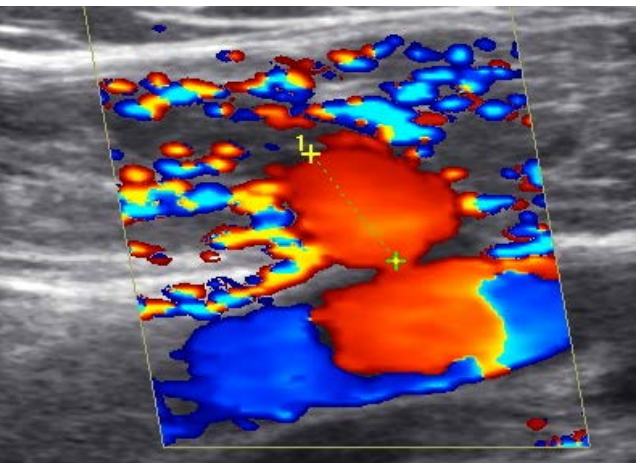

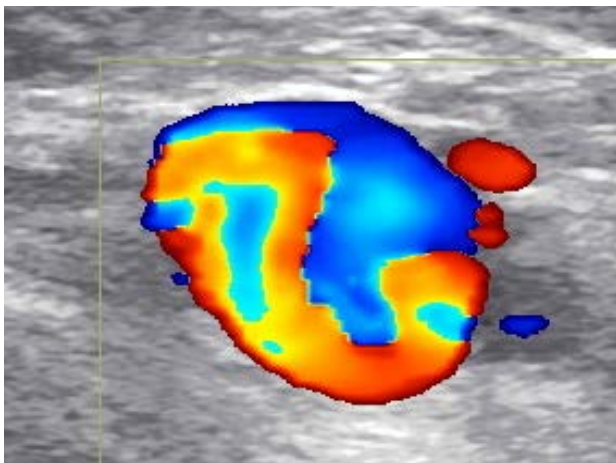

detralex®

mikronizovaná purifikovaná flavonoidní frakce

registrovaná ochranná známka

DETRALEX® – JEDINÝ S MPFF®[1-3]





Chronické žilní onemocnění
2 tbl denně

Hemoroidální onemocnění
až 6 tbl denně

ČÍSLO 1
v mezinárodních i národních doporučeních[4-6]

Zkrácená informace o přípravku Detralex®

SLOŽENÍ*: Flavonoidorum fractio purificata micronisata 500 mg (mikronizovaná, purifikovaná flavonoidní frakce - MPFF): Diosminum 450 mg, Flavonoida 50 mg vyjádřené jako Hesperidinum v jedné potahované tabletě. **INDIKACE*:** Léčba příznaků a projevů chronické žilní insuficience dolních končetin, funkčních nebo organických: pocit tíhy, bolest, noční křeče, edém, trofické změny, včetně bércového vředu. Léčba akutní ataky hemoroidálního onemocnění, základní léčba subjektivních příznaků a funkčních objektivních projevů hemoroidálního onemocnění. Přípravek je indikován k léčbě dospělých. **DÁVKOVÁNÍ A ZPŮSOB PODÁNÍ*:** *Venolymfatická insuficience:* 2 tablety denně. *Hemoroidální onemocnění:* Akutní ataka: 6 tablet denně během 4 dní, poté 4 tablety denně další 3 dny. Udržovací dávka: 2 tablety denně. **KONTRAINDIKACE*:** Hypersenzitivita na léčivou látku nebo na kteroukoli pomocnou látku. **ZVLÁŠTNÍ UPOZORNĚNÍ*:** Podávání přípravku Detralex v symptomatické léčbě akutních hemoroidů nevylučuje léčbu dalších onemocnění konečníku. Pokud symptomy brzy neodezní, je nutné provést proktologické vyšetření a léčba by měla být přehodnocena. Hladina sodíku: bez sodíku. **INTERAKCE*. FERTILITA*. TĚHOTENSTVÍ/KOJENÍ*:** Údaje o podávání těhotným ženám jsou omezené nebo nejsou k dispozici. Podávání v těhotenství se z preventivních důvodů nedoporučuje. Není známo, zda se léčivá látka/metabolity vylučují do lidského mateřského mléka. Riziko pro kojené novorozence /děti nelze vyloučit. **ÚČINKY NA SCHOPNOST ŘÍDIT A OBSLUHOVAT STROJE*:** Žádný vliv. **NEŽÁDOUCÍ ÚČINKY*:** *Časté:* průjem, dyspepsie, nauzea, vomitus. *Vzácné:* závratě, bolesti hlavy, pocit neklidu, vyrážka, svědění, kopřivka. *Méně časté:* kolitida. *Frekvence neznámá:* abdominální bolest, ojediněl ý otok obličeje, rtů, víček, výjimečně Quinckeho edém. **PŘEDÁVKOVÁNÍ*. FARMAKOLOGICKÉ VLASTNOSTI*:** Venotonikum (venofarmakum) a vazoprotektivum. Detralex působí na zpětný návrat krve ve vaskulárním systému: snižuje venózní distenzibilitu a redukuje venostázu, na úrovni mikrocirkulace normalizuje kapilární permeabilitu a zvyšuje kapilární rezistenci; zvyšuje lymfatický průtok. **UCHOVÁVÁNÍ*:** Při teplotě do 30 °C. **VELIKOST BALENÍ*:** 30, 60, 120 a 180 potahovaných tablet. Datum revize textu: 16. 12. 2022. Přípravek je k dispozici v lékárnách na lékařský předpis a je částečně hrazen z prostředků veřejného zdravotního pojištění, viz Seznam cen a úhrad léčivých přípravků: https://sukl.gov.cz/prehledy-cen-a-uhrad-leciv/seznam-leciv-a-pzlu-hrazenych-ze-zdravotniho-pojisteni. Registrační číslo: 85/392/91-C. Držitel rozhodnutí o registraci: **LES LABORATOIRES SERVIER** 50, rue Carnot, 92284 Suresnes cedex, Francie. Další informace na adrese: **Servier s.r.o.**, Florentinum, Na Florenci 2116/15, 110 00 Praha 1, tel.: 222 118 111, www.servier.cz.

**Pro úplnou informaci si prosím přečtěte celý Souhrn údajů o přípravku*

*** Všimněte si prosím změn v informaci o léčivém přípravku Detralex*

27C1DEMA157

1. Žádost o poskytnutí informací ze dne 30. 9. 2019, Státní ústav pro kontrolu léčiv (http://sukl.cz). **2.** Žádost o poskytnutí informací ze dne 9. 1. 2023, Státní ústav pro kontrolu léčiv (http://sukl.cz). **3.** Rozsudek Městského soudu v Praze ze dne 18. 11. 2024. **4.** Nicolaides AN. Management of chronic venous disorders of the lower limbs. Guidelines according to scientific evidence. Int Angiol 2018 June; 37(3):181-254. **5.** Karetová D. et al. Léčba chronického žilního onemocnění. Doporučený postup ČAS ČLS JEP 2023. ISBN 978-80-11-03348-4. **6.** Karetová D. a spol. Doporučené diagnostické a terapeutické postupy pro všeobecné praktické lékaře – chronická žilní onemocnění. Novelizace 2024. Centrum doporučených postupů pro praktické lékaře. SVL ČLS JEP. 2024.

SERVIER
moved by you

EduServier

ONKOLOGIE

KARDIOVASKULÁRNÍ ONEMOCNĚNÍ

ŽILNÍ ONEMOCNĚNÍ

NEUROPSYCHIATRIE

EduServier.cz

Odborný portál pro zdravotníky

- podpora vaší odborné praxe
- odborné vzdělávání
- novinky z kongresů
- sdílení zkušeností z klinické praxe
- vše na jednom místě



Cílem portálu **EduServier.cz** **je podpořit péči o pacienty**

26C2SEMA1004


GRADA®

Věnováno mému učiteli a vynikajícímu lékaři
prof. MUDr. Ivo Krčovi, DrSc.

Dalibor Musil a kolektiv

Ultrazvukové vyšetření žil dolních končetin

3., přepracované a doplněné vydání

Grada Publishing

Upozornění pro čtenáře a uživatele této knihy
Všechna práva vyhrazena. Žádná část této tištěné či elektronické knihy nesmí být reprodukována a šířena v papírové, elektronické či jiné podobě bez předchozího písemného souhlasu nakladatele. Neoprávněné užití této knihy bude trestně stíháno. Automatizovaná analýza textů nebo dat ve smyslu čl. 4 směrnice 2019/790/EU a použití této knihy k trénování AI jsou bez souhlasu nositele práv zakázány.

Doc. MUDr. Dalibor Musil, Ph.D., a kolektiv

ULTRAZVUKOVÉ VYŠETŘENÍ ŽIL DOLNÍCH KONČETIN

3., přepracované a doplněné vydání

Hlavní autor:
doc. MUDr. Dalibor Musil, Ph.D. – *Interní a kardiologická klinika Lékařské fakulty Ostravské univerzity a Fakultní nemocnice Ostrava*

Spoluautoři:
doc. MUDr. Jiří Herman, Ph.D. – *Oddělení cévní a transplantační chirurgie Fakultní nemocnice Olomouc, Lékařská fakulta Univerzity Palackého Olomouc*
MUDr. Ivo Hofírek, CSc. – *I. interní kardioangiologická klinika Lékařské fakulty Masarykovy univerzity a Fakultní nemocnice u sv. Anny v Brně*
prof. MUDr. David Kachlík, Ph.D. – *Ústav anatomie 3. lékařské fakulty Univerzity Karlovy v Praze*
MUDr. Marek Šlais – *Klinika kardiovaskulární chirurgie 2. lékařské fakulty Univerzity Karlovy a Fakultní nemocnice Motol a Homolka*

Recenze:
MUDr. Karel Roztočil, CSc., FIUA, FESVM
prof. MUDr. Viera Štvrtinová, PhD., FESVM

Vydání odborné knihy schválila Vědecká redakce nakladatelství Grada Publishing, a.s.

© Grada Publishing, a.s., 2026
Cover Design © Grada Publishing, a.s., 2026
Perokresby doc. MUDr. Dalibor Musil, Ph.D.
Obrázky na obálce a ultrazvukové snímky z archivu doc. MUDr. Dalibora Musila, Ph.D.

Vydala Grada Publishing, a.s.
U Průhonu 22, Praha 7
jako svou 10794. publikaci
Odpovědný redaktor Mgr. Luděk Neužil
Sazba a zlom Vladimír Meško
Počet stran 208
3. vydání, Praha 2026
Vytiskly Tiskárny Havlíčkův Brod a.s.

Názvy produktů, firem apod. použité v knize mohou být ochrannými známkami nebo registrovanými ochrannými známkami příslušných vlastníků, což není zvláštním způsobem vyznačeno.

Postupy a příklady v této knize, rovněž tak informace o lécích, jejich formách, dávkování a aplikaci jsou sestaveny s nejlepším vědomím autorů. Z jejich praktického uplatnění však pro autory ani pro nakladatelství nevyplývají žádné právní důsledky.

ISBN 978-80-271-8604-4 (ePub)
ISBN 978-80-271-7174-3 (pdf)
ISBN 978-80-271-5948-2 (print)

Obsah

Seznam zkratek . . . 11

Předmluva . . . 13

1 Ultrazvuk ve flebologii (*Dalibor Musil, Ivo Hofírek*) . . . **15**
1.1 Technické principy vyšetření . . . 15
1.1.1 Co je ultrazvuk . . . 15
1.1.2 Tvorba ultrazvukového obrazu . . . 16
1.1.3 Zpracování ultrazvukového signálu . . . 18
1.1.4 Dopplerův efekt . . . 19
1.1.4.1 Reologie – zákonitosti proudění krve cévami . . . 20
1.1.4.2 Kontinuální doppler . . . 20
1.1.4.3 Pulzní doppler . . . 21
1.1.4.4 Barevné mapování krevního toku, barevný doppler . . . 21
1.1.4.5 Duplexní a triplexní ultrazvukové vyšetření . . . 23
1.1.4.6 Power doppler . . . 24
1.2 Klinické použití ultrazvukových vyšetřovacích metod ve flebologii . . . 25
1.2.1 Nastavení ultrazvukového přístroje . . . 25
1.2.2 Vyšetření hlubokého žilního systému . . . 26
1.2.2.1 Dolní dutá žíla a ilické žíly . . . 26
1.2.2.2 Společná stehenní žíla a zákolenní žíla . . . 27
1.2.2.3 Distální stehno (Hunterův kanál) . . . 27
1.2.3 Vyšetření povrchového žilního systému . . . 28
1.3 Jednotlivé ultrazvukové módy ve flebologii . . . 28
1.3.1 B-mód (2D zobrazení) . . . 28
1.3.2 Barevné mapování krevního toku . . . 30
1.3.3 Zvukový signál a grafický spektrální záznam krevního toku . . . 30
Literatura . . . 35

2 Anatomické poznámky k žilnímu systému dolních končetin (*Dalibor Musil, David Kachlík*) . . . **37**
2.1 Ontogeneze žilního systému dolní končetiny . . . 37
2.2 Rozdělení žilního systému dolní končetiny . . . 39
2.2.1 Hluboký (svalový) oddíl . . . 41
2.2.2 Povrchový (podkožní) oddíl . . . 41
2.3 Povrchové žíly (*venae superficiales*) . . . 41
2.3.1 Safény (*venae saphenae*, skryté žíly) . . . 41
2.3.1.1 Velká saféna . . . 44
2.3.1.2 Malá saféna . . . 47
2.3.2 Přídatné (akcesorní) safény . . . 48
2.3.2.1 Přídatné safény v oblasti třísla, přední a boční strany stehna . . . 49
2.3.2.2 Přídatné safény v oblasti zákolení a zadní strany stehna . . . 51
2.3.3 Další povrchové žíly . . . 52

2.4 Hluboké žíly (*venae profundae*) . . . 52
2.4.1 Stehno . . . 52
2.4.2 Bérec . . . 55
2.4.3 Noha . . . 56
2.5 Perforátory (*venae perforantes*) . . . 57
2.5.1 Rozdělení perforátorů . . . 58
2.5.1.1 Perforátory hlezna (*venae perforantes tarsales*) . . . 60
2.5.1.2 Perforátory bérce (*venae perforantes cruris*) . . . 60
2.5.1.3 Perforátory stehna (*venae perforantes femoris*) a zákolenní jamky (*venae perforantes genus*) . . . 60
2.6 Žilní chlopně (*valvulae venosae*) . . . 61
2.7 Žilní malformace a variace . . . 63
2.7.1 Ageneze . . . 63
2.7.2 Aplazie . . . 63
2.7.3 Hypoplazie . . . 64
2.7.4 Dysplazie . . . 64
2.7.5 Atrofie . . . 64
2.7.6 Žilní aneuryzma . . . 64
2.7.7 Venomegalie . . . 64
2.7.8 Zdvojení žíly (duplikace) . . . 64
Literatura . . . 67

3 Chronické žilní onemocnění (*Dalibor Musil*) . . . **69**
3.1 Etiopatogeneze . . . 69
3.1.1 Žilně-svalová pumpa a funkce chlopní . . . 71
3.1.2 Změny v makrocirkulaci . . . 73
3.1.3 Změny v mikrocirkulaci . . . 73
3.2 Diagnostika chronického žilního onemocnění . . . 75
3.2.1 Subjektivní potíže (tzv. žilní symptomy) . . . 75
3.2.2 Klinické známky . . . 76
3.3 Laboratorní diagnostika chronického žilního onemocnění . . . 77
3.4 Ultrazvuk v diagnostice chronického žilního onemocnění . . . 78
3.4.1 Přínos ultrazvuku pro klinickou praxi . . . 79
3.4.2 Proč provádět ultrazvuk před operací varixů? . . . 80
3.4.2.1 Je chirurgická léčba vhodná? . . . 80
3.4.2.2 Bude chirurgická léčba úspěšná? . . . 81
3.5 Kontinuální doppler (CW doppler, kapesní nebo tužkový doppler, Hand-Held doppler) . . . 81
3.5.1 Safénofemorální junkce . . . 82
3.5.2 Safénopopliteální junkce . . . 82
3.6 Duplexní a triplexní ultrazvukové zobrazení . . . 83
3.6.1 B-mód a barevné mapování krevního toku (CFM) . . . 84
3.6.1.1 Tříslo a stehno . . . 84
3.6.1.2 Popliteální jamka a bérec . . . 89
3.6.1.3 Stanovení proximálního a distálního insuficientního bodu . . . 92

3.6.2 Pulzní doppler (PW doppler) . . . 96
3.6.2.1 Přítomnost, rychlost a fázicita žilního toku . . . 97
3.6.2.2 Refluxní čas (doba trvání žilního refluxu) . . . 99
3.6.2.3 Závažnost (kvantifikace) refluxu . . . 101
3.7 Perforátory . . . 102
3.8 Praktický návod k vyšetření chronického žilního onemocnění dolních končetin . . . 106
3.8.1 Tříslo a stehno . . . 107
3.8.2 Popliteální jamka . . . 109
3.8.3 Perforátory . . . 110
3.9 Ultrazvukové vyšetření před a po endovenózním ošetření varixů dolních končetin . . . 110
Literatura . . . 113

4 Povrchová žilní trombóza (tromboflebitida) (*Dalibor Musil*) . . . **117**
4.1 Rozdělení povrchových žilních trombóz . . . 117
4.1.1 Tromboflebitis vulgaris superficialis (primární tromboflebitida/flebitida, tromboflebitida nevarikózních žil) . . . 117
4.1.2 Varikoflebitida (tromboflebitida varikózních žil) . . . 118
4.1.3 Tromboflebitis migrans (saltans) . . . 119
4.2 Komplikace povrchové žilní trombózy . . . 119
4.2.1 Hluboká žilní trombóza (flebotrombóza) . . . 119
4.2.2 Plicní embolie . . . 121
4.2.3 Ostatní . . . 121
4.3 Diagnostika povrchové žilní trombózy . . . 122
4.4 Ultrazvuková diagnostika . . . 124
4.4.1 Nastavení ultrazvukového přístroje . . . 124
4.4.2 Hlavní přínos ultrazvukového vyšetření tromboflebitidy . . . 126
Literatura . . . 126

5 Hluboká žilní trombóza (flebotrombóza) . . . **129**
5.1 Klinická diagnostika hluboké žilní trombózy . . . 130
5.2 Ultrazvuk v diagnostice hluboké žilní trombózy . . . 134
5.3 Vývoj ultrazvukového obrazu hluboké žilní trombózy v čase . . . 135
5.3.1 Čerstvý žilní trombus . . . 135
5.3.2 Organizace žilního trombu . . . 137
5.3.3 Rekanalizace . . . 137
5.4 Ultrazvuková diagnostická kritéria hluboké žilní trombózy . . . 140
5.4.1 B-mód (2D-mód), kompresní ultrazvuková metoda – přímý průkaz žilní trombózy a posttrombotických změn . . . 141
5.4.2 Barevné mapování krevního toku (CFM, barevný doppler) – průkaz zbytkového krevního toku, vlajícího trombu, kolaterál, posttrombotické reziduální obstrukce . . . 142
5.4.3 Pulzní doppler (PW doppler) – průkaz zbytkového krevního toku, nepřímý průkaz žilní trombózy, průkaz chlopenní insuficience . . . 142
5.4.4 Shrnutí ultrazvukových známek hluboké žilní trombózy . . . 143

5.5 Diferenciální diagnostika hluboké žilní trombózy . . . 144
5.6 Hluboká žilní trombóza v různých lokalizacích na dolní končetině . . . 145
5.6.1 Proximální hluboká žilní trombóza . . . 145
5.6.2 Distální hluboká žilní trombóza . . . 146
5.6.3 Hluboká žilní trombóza plantárních žil . . . 147
5.6.4 Trombóza v neobvyklých místech žilního systému dolní končetiny . . . 147
5.7 Posttrombotický syndrom (sekundární intravenózní chronické žilní onemocnění) . . . 148
5.7.1 Diagnostika posttrombotického syndromu . . . 149
5.7.2 Postupná rekanalizace trombózy . . . 150
5.7.3 Poškození žilní stěny (pachyskleróza – ztluštění, zhrubění a ztvrdnutí žilní stěny) . . . 152
5.7.4 Poškození žilních chlopní (posttrombotický reflux) . . . 152
5.7.5 Žilní atrofie (syndrom trvalé obstrukce) . . . 152
5.7.6 Totální trombolýza . . . 152
5.8 Praktický návod k vyšetření hluboké žilní trombózy dolních končetin . . . 152
5.8.1 Tříslo a stehno . . . 152
5.8.2 Popliteální jamka a lýtko . . . 154
Literatura . . . 155

6 Vrozené žilní malformace (*Dalibor Musil*) . . . **161**
6.1 Etiopatogeneze . . . 161
6.2 Klasifikace . . . 163
6.3 Klinický obraz . . . 166
6.4 Diagnostika . . . 167
6.5 Komplexní vrozené žilní malformace . . . 167
6.6 Perzistující embryonální žíly . . . 168
6.7 Valveless syndrom (avalvulie) . . . 169
6.8 Klinické syndromy spojené s vrozenými žilními malformacemi na dolních končetinách . . . 169
6.8.1 Syndrom Klippelův-Trénaunayův (haemangiectasia hypertrophica) . . . 169
6.8.2 Syndrom Parkese Webera . . . 170
6.8.3 Syndrom Sturgeův-Weberův (neuroangiomatosis encephalofacialis) . . . 170
6.8.4 Syndrom Maffucciho (chondrodystrophia cum angiomatosi) . . . 172
6.8.5 Syndrom Beanův (blue rubber blebs nevus/syndrome) . . . 173
6.9 Žilní aneuryzmata . . . 173
6.9.1 Definice žilního aneuryzmatu . . . 174
6.9.2 Diagnostika . . . 174
6.9.3 Aneuryzmata hlubokých žil . . . 175
6.9.4 Aneuryzmata povrchových žil . . . 175
6.9.5 Ultrazvuk v diagnostice žilních aneuryzmat . . . 175
Literatura . . . 177

7 Kazuistiky (*Dalibor Musil*) 179
7.1 Akutní hluboká žilní trombóza svalových žil levého lýtka 179
7.2 Recidiva varixů na pravé dolní končetině 179
7.3 Bakerova cysta v pravé popliteální jamce 181
7.4 Insuficience malé safény na pravé dolní končetině po operaci varixů 183
7.5 Atypická recidiva mnoho let po operaci varixů 185
7.6 Iliofemorální hluboká žilní trombóza levé dolní končetiny 187
7.7 Klippelův-Trénaunayův syndrom 188

8 Duplexní sonografie při lokální trombolýze pod ultrazvukovou kontrolou (*Ivo Hofírek*) **191**
Literatura 193

9 Význam ultrazvukového vyšetření pro chirurgii povrchového žilního systému **195**
9.1 Ultrazvuk v diagnostice a předoperačním plánování 195
9.2 Ultrazvuk jako navigační nástroj při výkonech 197
9.3 Pooperační sledování 198
9.4 Recidiva varixů 199
Literatura 199

Rejstřík 201

Souhrn 205

Summary 206

Kniha vychází s finanční podporou společností (v abecedním pořadí):

ALFASIGMA CZECH s.r.o.
AURA Medical s.r.o.
SERVIER s.r.o.

Děkujeme za podporu, která umožnila vydání knihy.

Seznam zkratek

2D, 3D	dvojrozměrný, trojrozměrný
a., *aa.*	*arteria* (tepna), *arteriae* (tepny)
AGGF 1	angiogenic factor with G patch and FHA domains 1
AIE	*arteria iliaca externa*
AP	*arteria poplitea*
AV	antegrade volume
AVF	American Venous Forum
AVLS	Americká žilní a lymfatická společnost
AVP	ambulantní žilní tlak (ambulatory venous pressure)
bFGF	základní fibroblastový růstový faktor (basic fibroblast growth factor)
CAI	color amplitude imaging
CD	kontinuální doppler (continual doppler)
CEAP	klinická, etiologická, anatomická, patofyziologická klasifikace (clinical, etiological, anatomical, pathophysiological classification)
CFM	barevné mapování krevního toku (color flow mapping)
CPA	color power angio
CW	continuous wave
DIB	distální insuficientní bod
DK, DKK	dolní končetina, dolní končetiny
EC	*extensio cranialis*
EF	ejekční frakce
EHIT	endovenózní teplem indukovaná trombóza (endovenous heat-induced thrombosis)
ELISA	ezyme-linked immunosorbent assay
EV	ejekční objem
EVLA	laserová endovenózní termální ablace
HŽT	hluboká žilní trombóza
IRO	index reflux/objem, objem regurgitující krve
ISSVA	International Society for the Study of Vascular Anomalies
IUA	International Union of Angiology
IUP	International Union of Phlebology
KTS	Klippelův-Trénaunayův syndrom
LDK	levá dolní končetina
LIA	luminoimunoanalytické metody
LMWH	nízkomolekulární heparin (low molecular weight heparin)
m., *mm.*	*musculus (sval), musculi (svaly)*
MGL	*musculus gastrocnemius lateralis*
MGM	*musculus gastrocnemius medialis*
MR	magnetická rezonance
MVO	maximální žilní odtok
n., nn.	nervus (nerv), nervi (nervy)
NPH	negativní prediktivní hodnota
OF	odtoková frakce
PD	pulzní doppler (pulsed doppler)
PDGF	destičkový růstový faktor (platelet derived growth factor)

PDK	pravá dolní končetina
PIB	proximální insuficientní bod
PIK3	fosfatidylinozitol-3-kináza
PRF	pulse repetition frequency
PW	1. pulsed wave 2. pulzní doppler, pulzní Dopplerův ultrasonografický průtokoměr
RFA	radiofrekvenční endovenózní termální ablace
RR	relativní riziko
RT	refluxní čas (reflux time)
RV	reziduální objem (residual volume)
RVF	reziduální žilní frakce
SFJ	safénofemorální junkce (*junctio saphenofemoralis*)
SPJ	safénopopliteální junkce *(junctio saphenopoplitea*)
st.	stupeň
st. p.	stav po (*status post*)
TG	celkové zesílení (total gain)
TGC	kompenzační časové zesílení (time gain compensation)
UGS	ultrasound-guided
UGS	ultrasound guided sclerotherapy
UZ	ultrazvuk, ultrazvukový
v., vv.	*vena* (žíla), *venae* (žíly)
VEGF	vaskulární endotelový růstový faktor (vascular endothelial growth factor)
VF	*vena femoralis*
VFC	*vena femoralis communis*
VFI	index žilního plnění
VG	Giacominiho žíla
VG	*vena gastrocnemii*
VG5Q	vaskulární gen na chromozomu 5
VIE	*vena iliaca externa*
V_{max}	maximální rychlost zpětného žilního toku
VP	*vena poplitea*
VPF	*vena profunda femoris*
VSM	*vena saphena magna*
VSP	*vena saphena parva*
VV	celkový objem žilní krve (venous volume)

Předmluva

Ultrazvukové vyšetření se stalo nedílnou součástí moderní medicíny. Beze zbytku to platí pro flebologii, kde je sonografie zcela klíčovou laboratorní metodou. Rutinní používání ultrazvuku zde přineslo velký pokrok v diagnostice i terapii. Endovenózní léčba varixů je bez sonografie nemyslitelná a také klasická chirurgie se díky ultrazvuku posunula na novou úroveň. Při správném zacházení ultrazvuk mnohé usnadnil a zjednodušil, a to jak lékařům, tak pacientům.

Ocenění dvou předchozích vydání monografie nás přimělo k třetímu, rozšířenému, aktualizovanému a doplněnému zpracování. Vodítkem při našem snažení byly diskuse s lékaři na odborných kongresech a podněty získané během prakticky zaměřených žilních sonografických workshopů.

Kniha se v návaznosti na předchozí vydání snaží aktualizovat celkový pohled na teorii a praxi ve flebologii. Zaměřuje se na nejčastější žilní choroby, chronická žilní onemocnění a žilní trombózu. Klade si za cíl být odborným, přehledným a systematicky koncipovaným materiálem, který komplexně posuzuje teoretické a praktické aspekty ultrazvukového vyšetření žil dolních končetin v návaznosti na klinické vyšetření. Ultrazvuk je zobrazovací metoda, proto neodmyslitelnou součástí knihy jsou perokresby, schémata a černobílé i barevné obrázky předkládané čtenáři tak, jak byly v běžné praxi zaznamenány.

Oproti předchozímu, druhému vydání je text obohacen o nová schematická i ultrazvuková zobrazení, tabulky a literární citace. Větší důraz jsme kladli na teoretické základy, ať už se týkají podrobné žilní anatomie na dolních končetinách a s ní související správné anatomické terminologie, která je v klinické praxi poněkud upravována, nebo fyziologie a patofyziologie proudění krve žilami.

Monografie je specializovanou učebnicí ultrasonografie ve flebologii, teoretickou i praktickou příručkou pro lékaře začátečníky i zkušené rutinéry, kteří hledají odpovědi na odborné otázky ze své praxe. Proto je kniha určena nejen specialistům, angiologům, radiologům, dermatologům, internistům, cévním chirurgům a kardiologům, ale užitečné informace v ní naleznou i všeobecní praktičtí lékaři, kteří řeší žilní onemocnění dolních končetin jako jednu z nejčastějších diagnóz ve svých ambulancích, a určitě také zvídaví studenti medicíny vyšších ročníků.

doc. MUDr. Dalibor Musil, Ph.D.,
Olomouc, 18. 5. 2026

Vy děláte profesionální diagnostiku a my pro Vás umíme skvělé ultrazvuky.



PRISM EDITION

- Dokonalé zobrazení
- Mimořádná všestrannost
- Unikátní technologie

Všechno děláme nejlépe, jak umíme!

AURA
www.auramedical.cz

Canon

Canon







Aplio *air*

AURA

www.auramedical.cz

Všechno děláme nejlépe,
jak umíme!

1 Ultrazvuk ve flebologii

Dalibor Musil, Ivo Hofírek

1.1 Technické principy vyšetření

1.1.1 Co je ultrazvuk

Ultrazvuk je mechanické vlnění přenášené částicemi prostředí, ve kterém se ultrazvuk šíří. Toto vlnění si můžeme představit jako soustředné kružnice rozbíhající se vodní hladinou po dopadu kamene. Jednotlivé kruhy na vodě jsou prostorem postupující změny tlaku (hustoty) plynného, kapalného nebo pevného prostředí. V případě ultrazvuku mají tyto tlakové změny prostředí frekvenci větší než 20 kHz (20 000 Hz, 20 tisíc cyklů za sekundu). Vznikají tak vibrace neslyšitelné lidským uchem, které jako zvuk vnímá mechanické vlnění ve frekvenčním rozsahu od 20 Hz do 20 kHz.

V ultrazvukové sondě vzniká ultrazvuk v piezoelektrických krystalech piezoelektrickým jevem. Piezoelektrické krystaly (měniče) mají schopnost měnit elektrické impulzy na mechanické vibrace. Vysokofrekvenční elektrické impulzy rozkmitají piezoelektrické krystaly v sondě a vytvářejí tak mechanické vibrace s frekvencí nad 20 kHz – ultrazvukové vlnění, které je v pulzech vysíláno do těla. Frekvence mechanických vibrací závisí na frekvenci elektrických impulzů. Změnami elektrické energie lze upravovat charakteristiky ultrazvukového signálu. **Pro ultrazvukovou diagnostiku v medicíně se využívá frekvenční pásmo od 2 MHz do 50 MHz, v běžné praxi od 3 MHz do 10 MHz.**

Zvuk se v každém prostředí šíří podélným vlněním – vlny jsou rovnoběžné se směrem šíření. V pevných látkách se však zvuk šíří nejenom podélným, ale také příčným vlněním, kdy jsou vlny kolmé ke směru šíření. Ultrazvukové kmity se pružným prostředím, v měkkých tkáních a tekutinách lidského těla, šíří vlněním podélným. Příčným vlněním se ultrazvuk šíří jen v kostech. S rostoucí frekvencí, při vyšších a velmi vysokých frekvencích (řádově MHz), získávají ultrazvukové vlny podobný charakter šíření jako elektromagnetické vlnění. Průměrná rychlost šíření ultrazvuku v lidském těle je 1540 m/s. Tato rychlost je nezávislá na používané frekvenci, ale závisí na **akustické rezistenci** neboli **impedanci** (*impeditio*, lat. překážka), tedy na odporu, který šířícímu se ultrazvukovému vlnění kladou tkáně. Akustická impedance je veličina určující vztah ultrazvukového vlnění k prostředí, ve kterém se ultrazvuk šíří. Je definována jako hustota látky násobená rychlostí zvuku v materiálu ($kg \cdot m^{-2} \cdot s^{-1}$). Jde o analogii optického indexu lomu. Akustická impedance je úměrná elasticitě (elastickému modulu) a hustotě (denzitě) tkáně a narůstá v pořadí plíce – krev – měkké tkáně (vnitřní orgány) – sval – kost (**tab. 1.1**).

V místě dotyku dvou prostředí s rozdílnými parametry šíření ultrazvukového signálu se vytváří tzv. **akustické rozhraní** (např. tuk/sval, kost/sval, sval/krev atd.). Na tomto rozhraní se ultrazvukové vlny, pokud dopadají kolmo, částečně odrážejí (reflexe) a částečně šíří ve svém původním směru dál; pokud dopadají pod určitým úhlem, částečně se odrážejí a částečně lámou (**obr. 1.1**). Ultrazvukové vlny jsou tkáněmi také pohlcovány (absorpce) a akustická energie se přeměňuje na energii tepelnou (ohřev tkání). Nejvíc jsou absorbovány ultrazvukové vlny o vysoké frekvenci. Ultrazvukový signál na akustickém rozhraní mění svoji energii (amplitudu). Poměr amplitudy (energie) vyslaného a odraženého ultrazvukového signálu se nazývá **koeficient odrazu** a je

závislý na akustické impedanci prostředí (viz tab. 1.1). **Rozptyl (disperze)** je propagace ultrazvukových vln do prostoru všemi směry. Dochází k němu, pokud je akustické rozhraní menší než vlnová délka dopadající ultrazvukové vlny (např. disperze na erytrocytech). Zpět k sondě se s jistým časovým zpožděním vrací odražený ultrazvukový signál (echo) o určité frekvenci a intenzitě. **Krystaly v sondě, opět na základě piezoelektrického jevu, změní ultrazvukové vlny zpět na elektrické impulzy.**

Tab. 1.1 *Akustická impedance různých tkání*

Prostředí	**Impedance** ($kg \cdot m^{-2} \cdot s^{-1}$)
vzduch	$0{,}000\,4 \cdot 10^6$
plíce	$0{,}46 \cdot 10^6$
krev	$1{,}61 \cdot 10^6$
měkké tkáně	$1{,}63 \cdot 10^6$
sval	$1{,}70 \cdot 10^6$
kost	$7{,}80 \cdot 10^6$

1.1.2 Tvorba ultrazvukového obrazu

Základním a nejjednodušším typem ultrazvukového obrazu je jednorozměrné zobrazení, zaznamenávající časový sled a velikost (intenzitu) akustické energie odrazů (ech) ultrazvukových signálů vyslaných do látky. Toto zobrazení se nazývá **zobrazení A** (z angl. *amplitude*, **A-mód**). Pohybující se struktury lze zobrazovat v průběžném A zobrazení, které se nazývá **zobrazení M** (pohyb, z angl. *motion*, **M-mód**). V angiologii a flebologii ale M zobrazení většího využití nedoznalo a je doménou kardiologie.

Pokročilejší typ zobrazení využívá změn jasu jednotlivých bodů obrazovky vyvolaných přicházejícími odrazy (echy) v široké, až 256stupňové, škále šedi. Mluvíme o **zobrazení B** (jas, záře z angl. *brightness*, **B-mód, brightness modulation**), které umožňuje dvojrozměrné „černobílé" zobrazení. V současnosti se využívá tzv. **dynamické B zobrazení** s velmi rychlým postupným nebo současným (podle použité technologie) vysíláním velkého množství ultrazvukových signálů a průběžným vyhodnocováním jejich odrazů. Tak dochází k vytvoření dvourozměrného obrazu z větší plochy nebo prostoru. Rychlé opakování tohoto procesu přináší také možnost sledování pohybu v reálném čase. Pro tento způsob se místo B zobrazení (B-mód) častěji používá výraz **2D zobrazení**.

Ultrazvukové přístroje používané ve flebologii většinou pracují v pulzním režimu (pulzní doppler, PW doppler, viz níže). Ultrazvuková sonda v krátkém pulzu vyšle ultrazvukový signál o určité frekvenci a vzápětí přijímá odražená echa, která mění na elektrické impulzy. Po zpracování počítačem je z nich vytvořen dvourozměrný obraz. Každému bodu na obrazovce odpovídá podle intenzity přijatého ultrazvukového signálu určitá intenzita jasu ve škále šedi od bílé po černou. Pokud jsou vyslané impulzy rovnoběžné s přijatými echy, mluvíme o **lineárním zobrazení**. Ultrazvukový obraz je pravoúhlý. Pokud jsou linie vyslaných impulzů a odražených ech divergentní (rozbíhavé), jde o **sektorové zobrazení** a ultrazvukový obraz je směrem od sondy rozbíhavý.

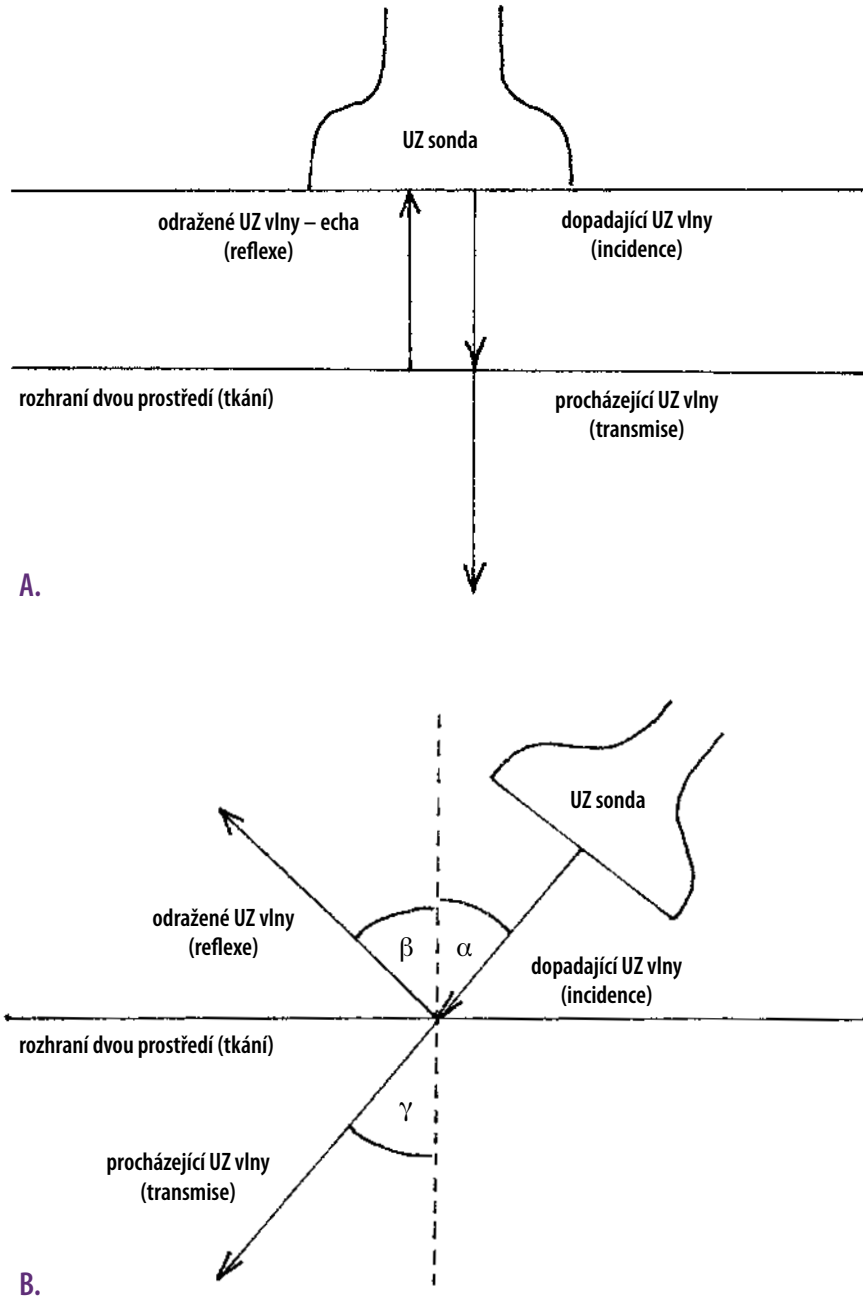

Obr. 1.1 *Šíření ultrazvukové vlny – na tkáňovém rozhraní se část UZ vln odráží pod stejným úhlem, ale v opačném směru, než ve kterém dopadají, neodražené vlny procházejí do druhého prostředí ve směru svého dopadu* ($\alpha = \beta = \gamma$) *–* ***A.*** *akustické vlny dopadající kolmo na rozhraní dvou prostředí,* ***B.*** *akustické vlny dopadající šikmo na rozhraní dvou prostředí pod úhlem* α

1.1.3 Zpracování ultrazvukového signálu

Zjednodušeně si můžeme proces pořizování a zpracování ultrazvukového obrazu představit jako pořízení a zpracování snímků z digitálního fotoaparátu. Kvalita výsledného snímku závisí nejenom na podmínkách pořízení prvotního snímku („fotografie"), na nastavení vhodných parametrů pro získání daného typu snímku (například nastavení fotoaparátu pro sport, krajinu, noční scenérii apod.), na objektivu, na světelných podmínkách a na spoustě dalších parametrů (**preprocessing** – nastavení vhodných parametrů pro jednotlivá vyšetření), ale také na rozlišovací schopnosti a velikosti čipu, na zpracování dat, programech omezujících šum a na úpravě pořízených dat speciálními programy v počítači (**postprocessing** – dodatečné upravování zachyceného obrazu).

Digitální technologie dnes umožňují množství úprav výsledného zobrazení. Tyto úpravy jsou poplatné programům a technologiím použitým v různých typech ultrazvukových přístrojů. To ovšem ztěžuje vzájemné porovnávání jednotlivých typů ultrazvukových přístrojů a také způsobuje rozdílnosti v zobrazení stejných tkání různými způsoby vyšetření, sondami a zařízeními.

Dalšími dobře ovlivnitelnými parametry, kterými lze upravovat a optimalizovat obraz, jsou **gain** (zisk signálu) a **compression** (komprese, zhuštění signálu). Fungují rozdílně v prostém 2D zobrazení a při barevném mapování (CFM). Zisk a komprese signálu mohou být součástí individuálně uloženého přednastavení, avšak s odlišným vlivem v podtypech zobrazení.

Ultrazvukové signály jsou absorpcí (změnou akustické energie ve tkáních na teplo) oslabené, zejména přicházejí-li z větší hloubky. Proto musí být z lidského těla odražená echa ultrazvukovým přístrojem dostatečně zesílena. Zesílení (gain) odraženého ultrazvukového signálu se děje trojím způsobem:

1. **Celkové zesílení (zesiluje se veškerý přicházející UZ signál)** – pomocí funkce **celkového zesílení (TG – Total Gain)**, která je u ultrazvukových přístrojů označována jako **Gain** nebo **2D Gain**, docílíme zesílení dvourozměrného ultrazvukového obrazu.
2. **Selektivní zesílení (zesílení je větší u ultrazvukových signálů přicházejících z větší hloubky těla, tedy později)** – pomocí funkce **kompenzační časové zesílení (TGC – Time Gain Compensation)**, která je u ultrazvukových přístrojů regulována několika posuvnými klávesami, přičemž každá klávesa reguluje zesílení z určité hloubky tkáně.
3. **Aktivní zesílení (zesiluje se ultrazvukový signál přenášející pulzní dopplerovský záznam)** – pomocí funkce aktivního zesílení (**Active Gain**) zesilujeme záznam pulzní dopplerovské křivky krevního průtoku.

Dynamický rozsah vyjadřuje poměr mezi nejsilnějším hodnotitelným echem a nejslabším ještě hodnotitelným echem v decibelech (dB).

Ke zlepšení ultrazvukového obrazu se využívá metoda **harmonického zobrazení**. Vyvinuta byla pro případy špatné ultrazvukové vyšetřitelnosti, nejvíce v kardiologii, ale uplatnění nalezla ve všech dalších oblastech ultrazvukového vyšetření. Místo prostého zvýšení ultrazvukového výkonu a prodloužení doby vyšetření je do zobrazované oblasti k získání uspokojivého obrazu vysílán silný signál dané frekvence a sonda zpětně zachycuje ne odrazy základního signálu, ale tzv. **přirozené harmonické**

vlnění o dvojnásobné frekvenci. To vzniká spontánně v tkáních nelineárním šířením původního signálu. Je však slabé a vyžaduje k zachycení speciální výkonné snímače a vhodný software. Přirozené harmonické zobrazení umožňuje zkrátit vyšetření při standardních způsobech zobrazení. Zvyšuje kontrast při běžném vyšetření a umožňuje lepší zobrazení u špatně vyšetřitelných pacientů. V praxi se ale stává, že zkvalitnění 2D obrazu harmonickým zobrazením může znamenat zhoršení barevného mapování a dopplerovského měření.

1.1.4 Dopplerův efekt

Pro kvantitativní a kvalitativní vyšetření krevního toku je nezbytný **Dopplerův efekt**. Tento fenomén byl poprvé popsán rakouským fyzikem **Christianem Dopplerem** (1803–1853) v roce 1842 a v medicíně byl pro výpočet rychlosti krevního toku poprvé použit v roce 1956 Japoncem Satomurou.

Dopplerův efekt je fyzikální jev, kdy je vlnová délka elektromagnetického nebo mechanického (zvuk, ultrazvuk) vlnění vysílaného zdrojem vnímána pozorovatelem jako změněná (zvýšená nebo snížená), pokud zdroj (vysílač) a pozorovatel (přijímač) mění vzájemně svoji vzdálenost. Mezi pohybujícím se vysílačem a stojícím nebo pohybujícím se přijímačem akustického signálu dochází k frekvenčnímu posunu k nižším nebo vyšším frekvencím podle toho, zda se vysílač od pozorovatele vzdaluje (nižší frekvence), nebo se k němu přibližuje (vyšší frekvence).

Ultrazvuková sonda vysílá do těla ultrazvukové vlny v pulzech s jistou konstantní frekvencí. U nepohyblivých předmětů se ultrazvuk odráží beze změny své frekvence. Po zachycení ultrazvukových vln sondou jsou tyto základem pro tvorbu dvourozměrného ultrazvukového obrazu (B-mód).

Od pohyblivých struktur (např. erytrocytů) se ultrazvukové vlny odrážejí se změněnou frekvencí. Rozdíl mezi frekvencí vyslané a přijaté ultrazvukové vlny nazýváme **frekvenční posun**. Velikost frekvenčního posunu je přímo úměrná rychlosti pohybu erytrocytů (rychlosti toku krve). Tuto závislost vyjadřuje **Dopplerova rovnice**:

$$v = \frac{F_{\mathrm{d}} \cdot \mathrm{c}}{2F_{\mathrm{v}} \cdot \cos\theta},$$

kde v je rychlost pohybu erytrocytů (rychlost toku krve), F_v, F_d – frekvence vyslané (v) a dopadající (d) ultrazvukové vlny, c konstanta označující rychlost šíření ultrazvuku v krvi (1540 m/s) a θ (théta) úhel mezi směrem dopadu ultrazvukové vlny a směrem pohybu erytrocytů. Pokud se úhel dopadu (incidenční úhel) ultrazvukových vln rovná 90°, je ve jmenovateli Dopplerovy rovnice 0 (cos 90° = 0) a měření rychlosti krevního toku není možné. Pro měření absolutních rychlostí je vhodné volit co nejmenší incidenční úhel. Při úhlu do 10° je rozdíl mezi měřenou a skutečnou rychlostí pouze asi 1,5 %.

Absolutní hodnota frekvenčního posunu je závislá na použité frekvenci, proto je při záznamu malých rychlostí vhodnější použít vyšší pracovní frekvence a při diferencování velkých rychlostí proudění krve zase nižší pracovní frekvence. **V praxi se používají frekvence od 1 MHz do 10 MHz.** Při rychlostech toku krve od 1 cm/s do 500 cm/s dochází k frekvenčnímu posunu v rozsahu slyšitelného zvuku, což umožňuje kromě grafického záznamu také zvukovou reprodukci.

1.1.4.1 Reologie – zákonitosti proudění krve cévami

Krev, tato nenewtonovská kapalina, proudí v cévách za fyziologických okolností většinou laminárně. Toto proudění si můžeme představit jako po sobě jedním směrem klouzající soustředné pláště válců paralelní s cévním endotelem (nebo s osou cévy), kde rychlost krevních elementů v plášti příslušného válce je stejná. Nejpomaleji se pohybuje vrstva krve sousedící s cévním endotelem. S ní sousedí rychleji se pohybující vrstva blíže středu cévy. Rychlost dalších vrstev proudící krve tak postupně narůstá až ke svému maximu v ose cévy. Při tomto **laminárním proudění** vzniká tok cylindrického nebo parabolického profilu, ve kterém se rychlosti jednotlivých krvinek liší jen málo.

Rychlost proudící krve se měří pomocí frekvenčního posunu na základě Dopplerova efektu (viz výše). Nejmenší frekvenční posun vytvářejí pomalu se pohybující krvinky na okraji cévního lumen. Naopak největší frekvenční posun vzniká odrazem ultrazvukové vlny od rychlých krvinek v centru cévy. **Grafickým záznamem laminárního krevního toku je potom úzká frekvenční spektrální křivka s malým spektrem rychlostí, kterými se krev cévou pohybuje.** Na monitoru se objevuje úzká linie frekvenční spektrální křivky charakteristického tvaru.

Při **turbulentním proudění** je spektrum rychlostí erytrocytů podstatně širší a linie původně úzké frekvenční spektrální křivky se na monitoru rozšiřuje, až úplně zaniká. Plocha pod křivkou je zcela vyplněna množstvím spektrálních rychlostí.

1.1.4.2 Kontinuální doppler

V cévní diagnostice byl první klinicky používanou dopplerovskou metodou kontinuální doppler (**Continual Doppler – CD**, **Continuous Wave – CW**). Kontinuální doppler využívá kontinuální nemodulovanou vlnu ultrazvukového signálu o frekvenci 4 MHz nebo 8 MHz, který je sondou trvale vysílán a současně přijímán.

Ultrazvuková sonda pro kontinuální dopplerovské vyšetření obsahuje dva krystaly (piezoelektrické měniče), z nichž jeden trvale ultrazvukový signál vysílá (vysílač) a druhý trvale přijímá odražené signály (snímač). Oba krystalky jsou v sondě umístěny s lehkým sklonem k sobě tak, aby se vysílaný a přijímaný ultrazvukový paprsek překrývaly v tzv. citlivé oblasti, dlouhé několik centimetrů. Ultrazvukový signál je vysílán a snímán trvale, je silnější než při pulzním doppleru (viz níže), ale je sumární ze všech tkání, kterými vysílaný signál prochází, bez možnosti přesného prostorového zaměření cílových struktur. Ultrazvukové vlnění je sondou přístroje v piezoelektrickém měniči (krystalu) převáděno na elektrický proud a ten zase na slyšitelný zvuk. Z reproduktoru nebo ve sluchátkách slyšíme stereoakustický signál. Počítačovým zpracováním elektrického signálu lze současně na monitoru získat grafický záznam krevního proudění. Jde o dopplerovský záznam různých rychlostí (spektra rychlostí), kterými proudí krev ve vyšetřované cévě.

Levnými kontinuálními dopplerovskými systémy, bez dvourozměrného ultrazvukového obrazu, jsou vybaveny malé kapesní přístroje s tužkovými sondami (4 MHz a 8 MHz), používané v interních nebo chirurgických ambulancích. Tyto tzv. kapesní dopplery slouží k orientačnímu funkčnímu vyšetření žilního systému u stojícího (s oporou) nebo ležícího pacienta.

Největší nevýhodou kontinuálního doppleru je neschopnost prostorového rozlišení ultrazvukového signálu. V důsledku trvalého a simultánního vysílání a snímá-

ní ultrazvukových vln, kdy se vysílaný a přijímaný paprsek překrývají v citlivé zóně, dlouhé několik centimetrů, není možné měřit průtok v určité, přesně zvolené oblasti. To znemožňuje měření rychlosti krevního průtoku v konkrétním místě 2D obrazu. Všechny cévy, které se nacházejí v podélné ose ultrazvukového pole v různé hloubce (na různých místech), jsou snímány současně a spolu se také podílejí na výsledném akustickém signálu. Stručně řečeno, jejich signály se vzájemně míchají.

Protože kontinuální doppler nemá limit pro frekvenční posun, je **jeho hlavní výhodou přesné měření vysokých rychlostí proudící krve** v kardiologii a detekce toků v povrchových cévách.

1.1.4.3 Pulzní doppler

Současné ultrazvukové přístroje pro cévní vyšetření používají pulzní dopplerovskou techniku (**Pulsed Doppler – PD**, **Pulsed Wave – PW**), kde jeden piezoelektrický krystal v sondě střídavě vysílá a přijímá ultrazvukové vlnění. Piezoelektrický měnič v krátkých pulzech vysílá do tkáně ultrazvukové vlnění, které se od rozhraní různých prostředí (krev/tkáň, tkáň/tkáň) odráží a s krátkým zpožděním je přijato stejným měničem. Při konstantní rychlosti šíření ultrazvuku v měkkých tkáních je doba mezi vysláním a příjmem impulzu přímo úměrná vzdálenosti cévy od ultrazvukové sondy. V pulzním dopplerovském systému můžeme proto přesně určit, z jaké hloubky přijímané odražené signály přicházejí. Proto u této metody lze zvolit místo měření v určité cévě a zde umístit vzorkovací objem (**measurement volume**, **sampling volume**), ze kterého je dopplerovský signál zaznamenáván. To je hlavní rozdíl proti kontinuálnímu dopplerovskému systému.

Malý odstup signálu a šumu u pulzního doppleru nedovoluje jeho použití při vyšetřování velmi pomalých toků. Zde je nutno použít jiné ultrazvukové vyšetřovací metody – power doppler (viz níže).

1.1.4.4 Barevné mapování krevního toku, barevný doppler

Při barevném mapování krevního toku (**CFM – Color Flow Mapping, Color Doppler**) se dvourozměrný ultrazvukový obraz (B-mód) v reálném čase kombinuje se záznamem krevního toku získaným pomocí pulzního doppleru, proto se zde setkáváme se stejnými omezeními jako u B-módu a PW doppleru (viz výše). CFM umožňuje barevné zobrazení hemodynamiky, tedy různých rychlostí a směrů toku v reálném čase.

Pomocí pulzního doppleru detekujeme rychlost a směr toku krve v několika desítkách vzorkovacích objemů současně. Počet vzorkovacích objemů je dán **velikostí boxu pro CFM zobrazení**, který tvoří určitou část 2D obrazu ve škále šedi (B-mód). Velikost boxu pro barevné mapování (CFM) určuje vyšetřující nastavením přístroje. Volba nadměrně velikého boxu pro CFM, zejména jeho šířky, je spojena se zmenšením prostorového rozlišení.

Pro identifikaci cévy prostřednictvím barevného mapování (CFM) a pulzní dopplerovské křivky (PW doppler) je důležité správné nastavení frekvence (Hz) opakovaných pulzů ultrazvukových vln vysílaných sondou (**PRF – Pulse Repetition Frequency**), která musí odpovídat rychlosti protékající krve ve vyšetřované žíle. Při pomalém toku nastavíme nižší PRF, při rychlém toku nastavíme vyšší PRF. Pokud je PRF nastavena příliš nízko, vzniká tzv. **frekvenční chyba (nejednoznačnost) dopplerovského vyšet-**

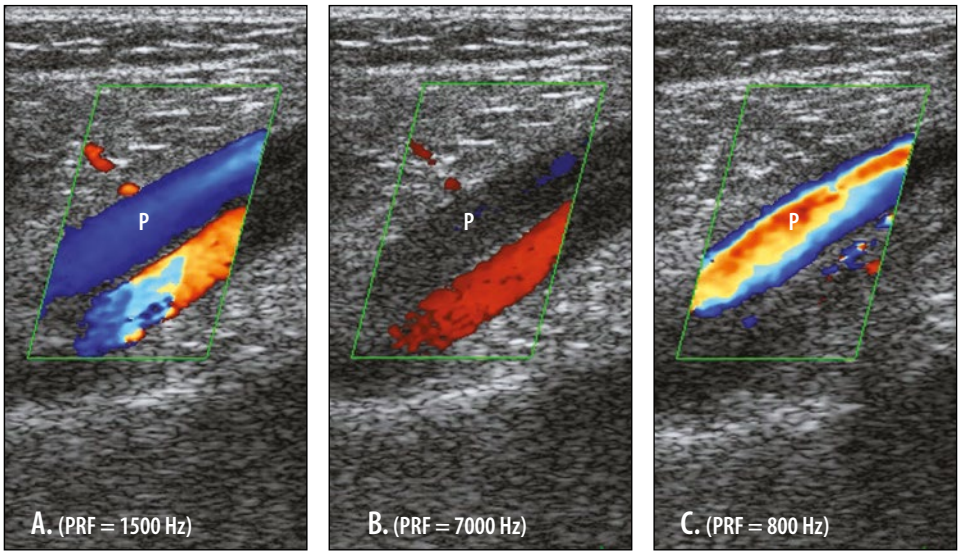

Obr. 1.2 *Nastavení PRF (Pulse Repetition Frequency) na ultrazvukovém přístroji při vyšetřování popliteální žíly (P) – **A.** správné nastavení PRF (1500 Hz, odpovídající rychlostnímu rozpětí proudící krve ± 15 cm/s), které odpovídá měřené rychlosti krevního toku v žíle, výsledkem je monochromatické, homogenní zobrazení toku, **B.** příliš vysoké nastavení PRF (7000 Hz, odpovídající rychlostnímu rozpětí proudící krve ± 68 cm/s), v místě, kde leží céva, se nezobrazuje krevní tok (prostorová chyba CFM), **C.** příliš nízké nastavení PRF (800 Hz, odpovídající rychlostnímu rozpětí proudící krve ± 8 cm/s), vyšší frekvence, odpovídající rychlejšímu krevnímu toku v ose cévy, se zobrazují v opačném (červeno-žlutém) barevném kódování (frekvenční chyba CFM – aliasing)*

ření. Část frekvencí (rychlostí krevního toku), které překračují nastavený frekvenční (a tedy rychlostní) rozsah, je počítačem automaticky přesunuta pod nulovou linii, tedy do záporných hodnot. Tyto frekvence (rychlosti) jsou tedy přejmenovány (aliasing) na opačné (záporné nebo kladné) frekvence, označující opačný směr toku. Pokud je PRF nastavena naopak příliš vysoko, dochází k tzv. **prostorové chybě (nejednoznačnosti) dopplerovského vyšetření**. V místě, kde leží céva s pomalým tokem (tokem, který je pomalejší než nastavená PRF), se nezobrazí žádný krevní tok. Dochází k chybě v identifikaci cévy, tj. cévu můžeme přehlédnout a považovat ji za jinou anechogenní strukturu (**obr. 1.2**).

Výsledkem barevného mapování krevního toku je barevná mapa. Barevná mapa krevního toku se zobrazuje na pozadí 2D obrazu (B-módu), který tvoří obrazový podklad v místech vyšetřování krevního proudění, a je vymezena hranicemi CFM boxu (**obr. 1.3**). Průtok krve je zobrazen body (voxely, pixely) modré a červené barvy s intenzitou odpovídající rychlosti proudění krve. Rychlost průtoku krve je zde vyjádřena intenzitou červené nebo modré barvy, a to červené při směru toku krve k sondě a modré při směru toku krve od sondy. Kvalita 2D obrazu překrytého barevnou mapou je o něco horší než v místech bez mapy.

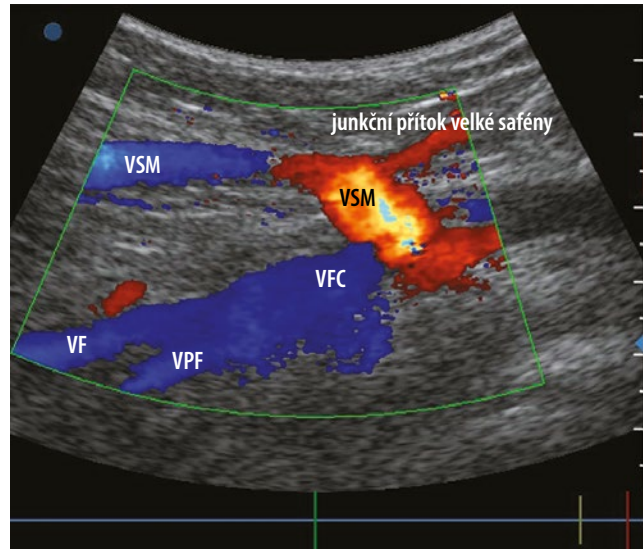

Obr. 1.3 *Barevná mapa safénofemorální junkce na pozadí dvourozměrného ultrazvukového obrazu – barevné mapování krevního toku (CFM): v boxu pro CFM zobrazení (označen zeleně) je pomocí pulzního doppleru zobrazována rychlost a směr toku krve, modrá barva označuje tok krve od sondy, červená barva tok krve k sondě, rychlost krevního toku stoupá od tmavších po světlejší odstíny obou barev. VSM – vena saphena magna, VF – vena femoralis, VFC – vena femoralis communis, VPF – vena profunda femoris*

1.1.4.5 Duplexní a triplexní ultrazvukové vyšetření

Kombinací dvourozměrného ultrazvukového zobrazení v reálném čase, podávajícího morfologický obraz vyšetřované tkáně, do něhož můžeme libovolně umístit vzorkovací objem a z něho snímat ultrazvukové signály, dostáváme **duplexní (zdvojené) ultrazvukové vyšetření (kombinace B-módu a pulzního doppleru)** (**obr. 1.4**). Místo měření krevního toku si lze přesně zvolit nastavením vzorkovacího objemu (sample volume) v B-módu. Duplexní sonografie umožňuje v morfologickém B-obraze zvolit polohu a velikost vzorkovacího objemu, ze kterého po elektronickém počítačovém zpracování získáme spektrální záznam rychlostí, kterými se krev ve vyšetřované cévě pohybuje. Na monitoru je současně zobrazována morfologie tkání a časový zápis průtokové křivky ve zvoleném místě.

Pojem **barevná duplexní sonografie** je užíván k označení zobrazení, kdy je dvourozměrný obraz ve škále šedi doplněn barevným mapováním krevního toku (**kombinace B-módu a CFM**). Označuje se také jako **barevná dopplerovská sonografie**.

Spojením grafického signálu pulzního doppleru s B-módem a barevným mapováním (CFM) vzniká **triplexní (ztrojené) ultrazvukové vyšetření (B-mód + pulzní doppler + CFM)** (viz obr. 1.4). Při vyšetření se používají lineární nebo sektorové ultrazvukové sondy, pro oblast ilických žil, třísla, stehna a podkolení frekvence 4–5 MHz a pro bérec a kotník frekvence 5–10 MHz (Eliáš, 1998).

Vážení čtenáři, právě jste dočetli ukázku z knihy Ultrazvukové vyšetření žil dolních končetin**.**
Pokud se Vám ukázka líbila, na našem webu si můžete zakoupit celou knihu.